

UTILILIZACIÓN DEL SUSTITUTO BIOACTIVO (BIODENTINE) EN LA CÁTEDRA DE ENDODONCIA IV DE LA CARRERA DE ODONTOLOGÍA DE LA UNIVERSIDAD AUTÓNOMA DE ASUNCIÓN

Serie de Casos Clínicos

Morínigo Estefanía¹, Gómez Leticia¹, Medina Ada¹, Estigarribia Agustina¹, Caballero Deisy¹, Salinas Gabriela¹, Arce Ana¹, Ferreira Daisy¹, Benítez Ricardo¹, Invernizzi Fiorella¹, Funes Alice¹, Ibarrola Romina¹, Miño Marilia¹, Martínez Ruth¹, Ayala Lourdes².

1. Egresado de la Carrera de Odontología de la UAA.

2. Docente de la Cátedra de Metodología de la Investigación de la Carrera de Odontología de la UAA.

Resumen: Ante el tratamiento de lesiones pulpares reversibles es de suma importancia el mantenimiento de la vitalidad y la función de la pulpa. El objetivo de este trabajo es exponer los casos clínicos de los pacientes que fueron tratados con el material bioactivo (Biodentine) en la Cátedra de Endodoncia IV, de la Universidad Autónoma de Asunción durante el año 2015. Se busca demostrar la efectividad del biodentine en la terapia pulpar vital ayudando a la regeneración del complejo dentino pulpar y no interfiriendo en los procesos fisiológicos de la reabsorción radicular. Este sustituto dentinario resulta ser entre todos los biomateriales uno de los más biocompatibles.

Además de ser un material con excelentes propiedades para el recubrimiento pulpar directo ya sea luego de una exposición pulpar ,por caries o por traumatismo dentoalveolar, también puede utilizarse en reparación de perforaciones en conductos radiculares o piso de cámara Pulpar, cirugía endodóntica retrógrada, pulpotomía en molares temporaria, y apexificación.

En dos reportes de casos se muestran la preservación de la vitalidad pulpar y la ausencia de sintomatología clínica, después de un seguimiento de 9 y 10 meses en piezas dentarias permanentes cuyo diagnóstico fueron pulpitis reversibles.

Luego de evaluar la pieza dentaria en 10 y 12 meses en el caso de la perforación radicular la preservación clínica y radiográfica ha dado resultados favorables debido a su alta propiedad mecánica y excelente biocompatibilidad del material.

Palabras Clave: Biodentine, Biocompatibilidad, Recubrimiento.

Abstract: In the treatment of reversible pulp lesions, the maintenance of vitality and pulp function is of utmost importance. This work aims to demonstrate the effectiveness of biodentine in vital pulp therapy by aiding the regeneration of the pulp dentin complex and not interfering with the physiological processes of root resorption. This dentin substitute turns out to be among the most biocompatible biomaterials.

The biodentine can be placed directly into the tissue where the odontoblasts layer has been partially destroyed without any adverse effects on the pulp healing process.

In addition to being a material with excellent properties for direct pulp coating either after a pulp exposure by caries or by dentoalveolar trauma, it can also be used in repairing perforations in root canals or chamber floor Pulp, retrograde endodontic surgery, pulpotomy in molars Temporary, and apexification.

Two case reports show the preservation of pulpal vitality and the absence of clinical symptoms, after a follow-up of 9 and 10 months in permanent teeth that were diagnosed as reversible pulpitis. After evaluating the dental piece in 10 and 12 months in the case of root perforation, the clinical and radiographic preservation has given favorable results due to its high mechanical property and excellent biocompatibility of the material.

Keywords: Biodentine, Biocompatibility, coating.

Introducción

El objetivo de la terapia pulpar vital para el tratamiento de las lesiones pulpares reversibles de los dientes permanentes y primarios es el mantenimiento de la

vitalidad y la función de la pulpa. El recubrimiento pulpar directo y la pulpotomía en los casos de exposición pulpar es uno de los enfoques terapéuticos de la terapia pulpar vital.¹

En el caso de exposición pulpar, la pulpa apuntada se puede reparar por si misma o después de la aplicación de materiales de recubrimiento.²

Antes de realizar la protección del complejo dentinopulpar se debe realizar el correcto y preciso diagnóstico clínico de la condición pulpar, que incluirá: anamnesis, examen clínico con la realización de exámenes de palpación, percusión y test de sensibilidad que aliados al examen radiográfico pueden sumar datos para este difícil e importante diagnóstico clínico pulpar. Las técnicas de conservación de la vitalidad pulpar solamente serán realizadas si el diagnóstico clínico sugiere una condición clínica favorable.²

Las características ideales de un medicamento para la pulpotomía incluyen tener propiedades bactericidas, ser biocompatible promover la cicatrización de la pulpa radicular, ayudar a la regeneración del complejo dentino pulpar y no interferir en los procesos fisiológicos de la reabsorción radicular. Los avances en la investigación biomédica han generado nuevos materiales para su uso en tratamiento, con miras a la regeneración del complejo dentino pulpar.¹

En el grupo de los medicamentos regenerativos para la pulpotomía se encuentran los que tienen como base el calcio en forma de hidróxido de calcio, como son las mezclas enriquecidas de calcio, el cemento Portland, el mineral trióxido agregado (MTA), el Biodentine (Septodont, Saint- Maur des Fosses, Francia) y el Bioagregado.¹

Dentro de los problemas principales que presenta el hidróxido de calcio está la gran solubilidad que tiene, así como su falta de adhesión tanto a los tejidos dentales como a los materiales restauradores, pudiendo ocasionar que se desarrollen filtraciones.

Debido a los inconvenientes que presenta el Hidróxido de Calcio, se han desarrollado materiales de nueva generación a base de silicatos de calcio, que ofrecen las características de reparación y estimulación de los tejidos pulpaes para la formación de dentina de reparación y nuevo tejido mineralizado, pero su principal característica es que superan las ventajas del hidróxido de calcio ya que presentan baja solubilidad, alta dureza y capacidad de unión a la dentina y a la resina³

Actualmente, los cementos dentales basados en silicato de calcio son reconocidos por su biocompatibilidad y por ser inductores de tejidos mineralizados, pero carecen de propiedades mecánicas y son difíciles de manipular.⁴

El Grupo de investigación de Septodont desarrolló el Biodentine como una nueva clase de material dental que podría conciliar con altas propiedades mecánicas, excelente biocompatibilidad, así como un comportamiento bioactivo que comparte tanto sus indicaciones como su modo de acción con el hidróxido de calcio.²

El Biodentine es suficientemente estable, por esto puede usarse como base cavitaria, y obturaciones temporales, recubrimiento pulpar directo luego de una exposición pulpar por caries, recubrimiento pulpar directo luego de un traumatismo dentoalveolar, reparación de perforaciones en conductos radiculares o piso de cámara Pulpar, cirugía endodóntica retrógrada, pulpotomía en molares temporarios, apexifiación.⁵

El Biodentine resulta ser uno de lo más biocompatibles¹⁻⁷ de todos los biomateriales en odontología como se demuestra de acuerdo con todas las pruebas estándar de la ISO, así como las diferentes colaboraciones en investigación de preclínica y clínica.¹

La conservación de la estructura dentaria y el mantenimiento de la vitalidad pulpar son los objetivos de la Odontología actual. Para ello, el preciso diagnóstico de la condición pulpar así como la adecuada realización de las etapas pertinentes a las

técnicas conservadoras son esenciales para realizar un correcto tratamiento restaurador definitivo.⁸

Componentes del silicato tricálcico purificado. ⁹	
POLVO	LIQUIDO
Silicato tricálcico ($3\text{CaO}\cdot\text{SiO}_2$)	Cloruro de calcio dihidratado ($\text{CaCl}_2\cdot 2\text{H}_2\text{O}$)
Carbonato de calcio (CaCO_3)	Polímero hidrosoluble
Dióxido de zirconio (ZrO_2)	H_2O

Reacción de fraguado

El silicato de calcio, tiene la capacidad de interactuar con el agua, conduciendo al fraguado y endurecimiento del cemento. Esto corresponde, a una reacción de hidratación del silicato tricálcico, que produce un gel de silicato de calcio hidratado (CSH gel) e hidróxido de calcio ($\text{Ca}(\text{OH})_2$).^{4,5,6}

Tiempo de Trabajo

Biodentine tiene un tiempo de fraguado inicial superior a 6 minutos y un tiempo de fraguado final de 10 a 12 minutos. Esta mejoría en el tiempo con respecto a otros cementos se debe al cambio en el tamaño de las partículas, puesto que a mayor superficie es menor el tiempo de fraguado y la adición de cloruro de calcio al

vehículo, que acelera la reacción y disminuye el contenido.^{4,5,6}

Indicaciones: Recubrimiento pulpar directo seguido de una exposición pulpar por caries, Recubrimiento pulpar directo seguido de un traumatismo dentoalveolar, Reparación de perforaciones en canales radiculares o piso de cámara pulpar, Cirugía endodóntica retrógrada, Pulpotomía en molares temporales, Apexificación.^{1,2,5,6}

Contraindicaciones: Alergia a sus componentes.²

Casos clínicos

Los casos clínicos que se presentan en este artículo describen la técnica de protección pulpar directa e indirecta con Biodentine en pulpa expuesta por lesión pulpar por caries en un molar permanente y un caso de perforación en un molar inferior permanente con un seguimiento clínico y radiográfico 10 meses y 12 meses después del tratamiento.

Todos estos tratamientos fueron realizados en la clínica de pre grado de Endodoncia IV de la Universidad Autónoma de Asunción, bajo supervisión de docentes especialistas de la disciplina.

Caso Clínico I

Paciente de sexo femenino de 23 años de edad, acude a la consulta para realizarse una restauración definitiva en el segundo molar superior izquierdo. (Figura 1), no presentó antecedentes médicos familiares ni personales de relevancia. En el examen extraoral se evidenciaron tejidos faciales dentro de los parámetros de normalidad. El examen clínico intraoral mostraba una obturación

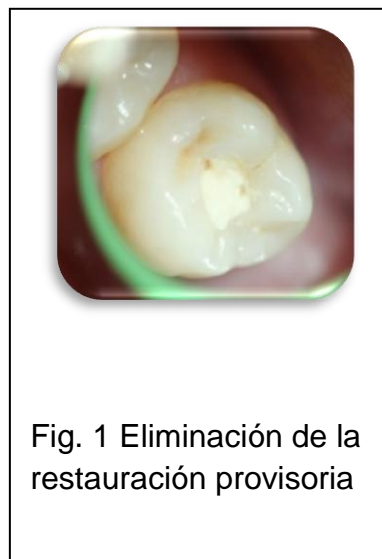


Fig. 1 Eliminación de la restauración provisoria

oclusal provisoria desadaptada con filtración de caries. En el examen radiográfico se observó la cercanía de la lesión cariosa a la pulpa. Se diagnosticó como pulpitis reversible.

Se procedió a realizar la profilaxis de la pieza dentaria a tratar, luego bajo aislamiento absoluto con una fresa redonda diamantada de longitud quirúrgica de alta rotación se removió el material de obturación provisoria y con una fresa de carburo de tungsteno de baja rotación se eliminó del tejido reblandecido, clínicamente se observó una cavidad muy profunda sin comunicación pulpar, por lo que se optó por colocar el material como sustituto dentinario Biodentine. (Figura 2)

Después de realizar la desinfección cavitaria con clorhexidina al 2%, se procedió a la preparación del material de acuerdo a las instrucciones del fabricante: se agitó la cápsula para descomprimir el polvo, se abrió y agregó 5 gotas del líquido, se cerró la cápsula, se llevó al amalgamador y activó durante 30 segundos. Se retiró la cápsula, con una espátula se colocó dentro de la cavidad adaptando bien contra las paredes, se controló la oclusión antes que fragüe el material. (Figura 3)

El tiempo de trabajo después de la mezcla fue de 6 minutos, para condensarlo con minuciosa manipulación; después de 6 minutos se talló con

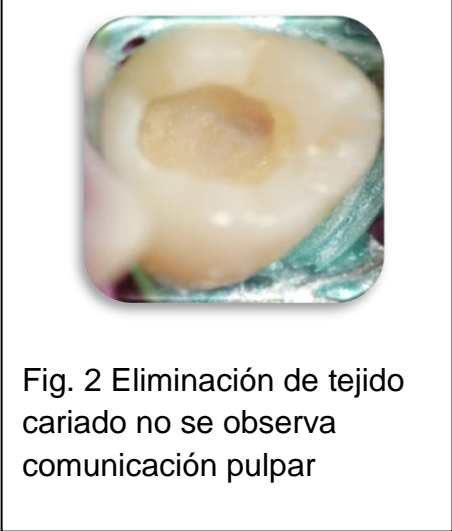


Fig. 2 Eliminación de tejido cariado no se observa comunicación pulpar

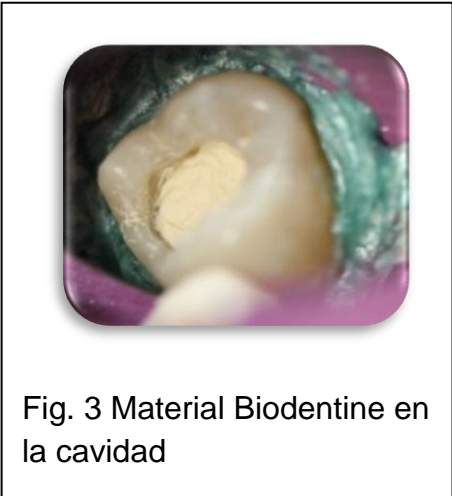

Fig. 3 Material Biodentine en la cavidad

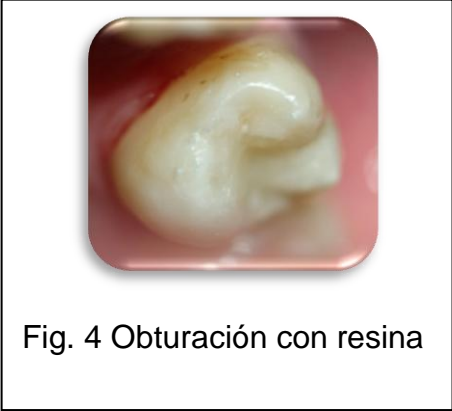
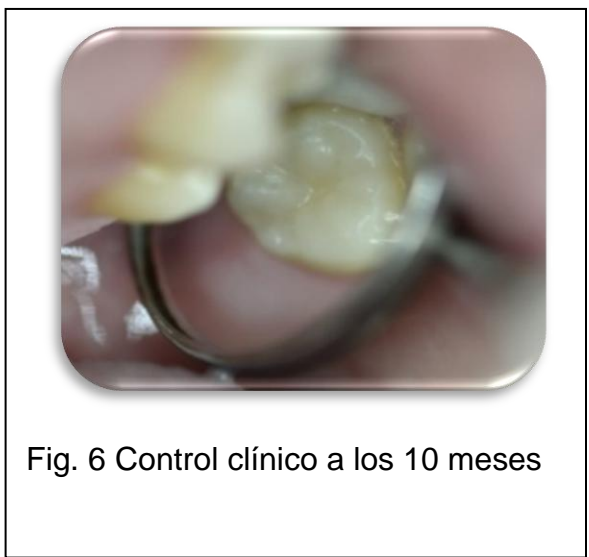
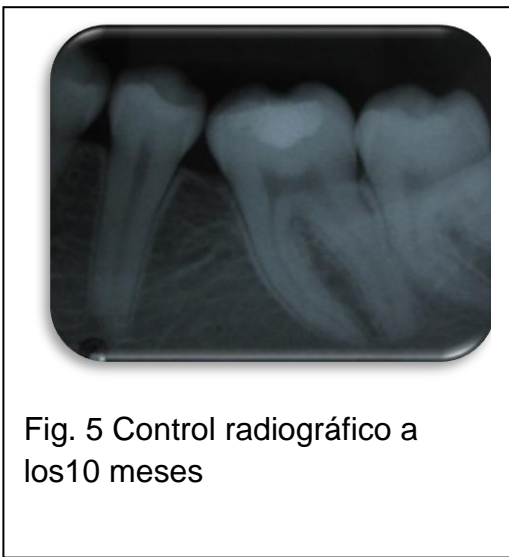Fig. 4 Obturación con resina

instrumentos manuales, no se utilizó fresas rotatorias ni agua para aliviar la oclusión antes que el material fragüe por indicaciones del fabricante. Por último, se procedió a la toma de una radiografía final para observar la adaptación del material.

La paciente fue citada después de 7 días para controlar si hubo o no sintomatología dolorosa mediante la anamnesis y el examen clínico que consistió en la prueba de vitalidad al frío que dio positivo, por lo que se decidió realizar la restauración final con resina fotopolimerizable. (Figura 4)

Después de 10 meses se realizó el control clínico y radiográfico, en los que se evaluaron signos y síntomas como respuesta a la percusión, y palpación, presencia de fístula o inflamación de los tejidos, presencia de ensanchamiento periodontal, reabsorción radicular patológica y pérdida ósea interradicular. No se halló ninguno de estos signos y síntomas que pudieran indicar el fracaso del tratamiento. (Figura 5 y 6)



Caso Clínico II

Paciente del sexo femenino de 12 años de edad acompañada por su madre. Durante el interrogatorio clínico, la madre refirió que la niña no tenía antecedentes médicos familiares ni personales de relevancia, pero relata que la niña presentaba dolor a los estímulos fríos en el primer molar inferior izquierdo.

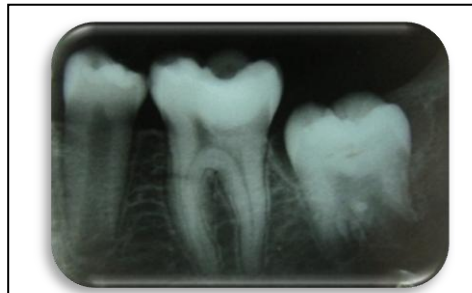

Fig. 1 Radiografía inicial.

En el examen extraoral se evidenciaron tejidos faciales dentro de los parámetros de normalidad. El examen clínico intraoral mostraba una obturación oclusal provisoria desadaptada con filtración de caries.

En el examen radiográfico se observó la proximidad de la lesión cariosa a la pulpa. (Figura 1) Se diagnosticó como pulpitis reversible.

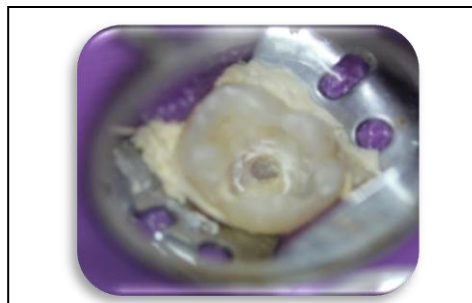

Fig. 2 Eliminación de la obturación provisoria

Se explicó a la madre de la niña sobre el procedimiento que se ejecutaría y ella firmó el consentimiento informado. Se procedió a realizar la profilaxis de la pieza dentaria a tratar, se aisló absolutamente la pieza dentaria para la eliminación de la restauración provisoria con una fresa redonda diamantada de alta rotación (Figura 2) y con una fresa redonda de carburo de tungsteno de baja rotación fue removido el tejido cariado, en ese

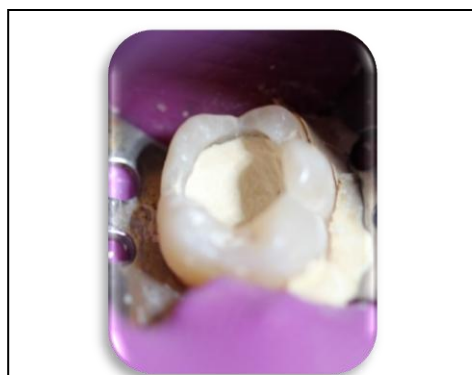


Fig. 3 Primera capa de Biodentine

momento clínicamente se observó una pequeña exposición pulpar, por lo cual se utilizó el material bioactivo Biodentine.

Se preparó el material de acuerdo a los lineamientos del fabricante: la cápsula donde viene el polvo se agitó contra una superficie dura y luego se agregaron 5 gotas del líquido; la cápsula se colocó en un mezclador durante 30 segundos, utilizando la espátula proporcionada por el fabricante se llevó una primera capa del material a la cavidad, se condensó de una manera

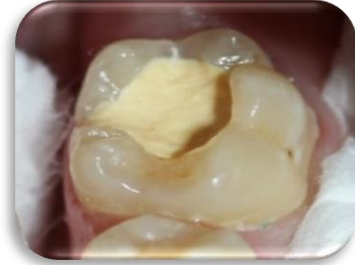

Fig.4 Segunda capa de Biodentine

minuciosa, seguidamente se llenó la preparación cavitaria con el material (Figura 3 y 4), se talló después de los 6 minutos antes del fraguado completo y se tomó una radiografía de control.

Se le citó a la paciente a los 15 días para controlar si hubo o no sintomatología dolorosa mediante la anamnesis y el examen clínico que consistió en la prueba de vitalidad al frío que dió positivo, por lo que se restauró la pieza dentaria con resina fotopolimerizable. (Figura 5)

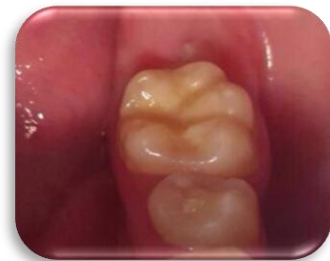

Fig.5 Restauración con resina

Después de 9 meses se realizó la proservación clínica y radiográfica, en los que se evaluaron

signos y síntomas como respuesta a la percusión, y palpación, presencia de fístula o inflamación de los tejidos, presencia de ensanchamiento periodontal, reabsorción radicular patológica y pérdida ósea interradicular. No se encontró ninguna rarefacción ni sintomatología o signos que indiquen la presencia de alguna patología pulpar o periodontal (Figura 6 y 7)

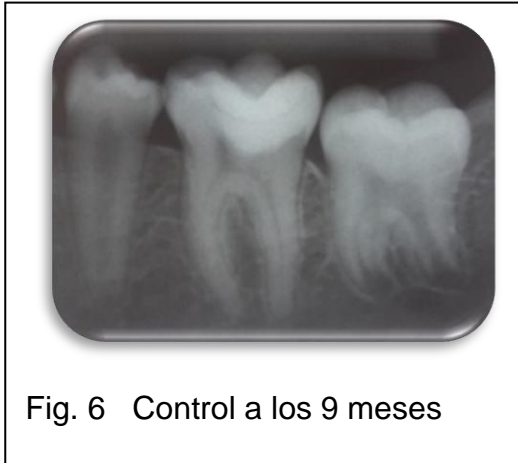


Fig. 6 Control a los 9 meses

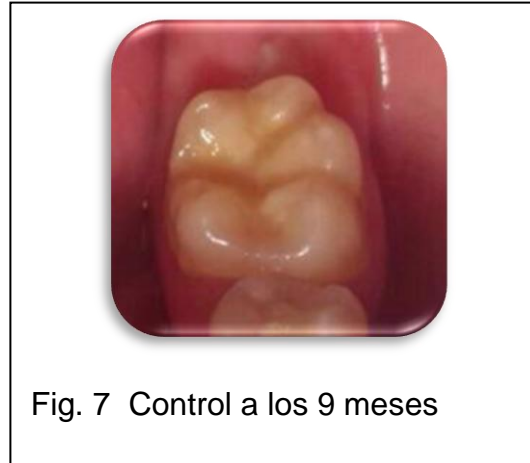

Fig. 7 Control a los 9 meses

Caso Clínico III

En el tercer caso clínico se reporta a una paciente de sexo femenino de 18 años de edad . Es remitida a la cátedra por presentar una perforación en el conducto mesiovestibular del primer molar inferior izquierdo, que se produjo como consecuencia de no respetar la dirección de penetración con la fresa de Pessa, en el momento del tallado para perno.

Se procedió a aislar la pieza dentaria y se eliminó la restauración provisoria con una fresa redonda diamantada de alta rotación, al examen clínico se observó la perforación en la entrada del conducto mesiovestibular específicamente en la pared vestibular (Figura 1), se tomó una radiografía periapical con una lima K # 10 dentro de la perforación para observar la trayectoria del mismo. (Figura 2)

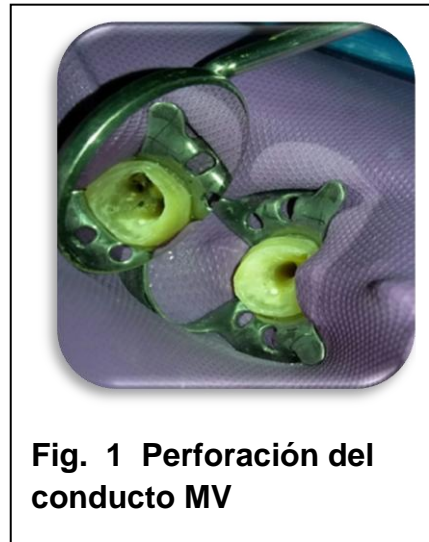

Fig. 1 Perforación del conducto MV

Se decidió utilizar el cemento bioactivo Biodentine, ya que esta indicado cuando existe exposición con el tejido óseo, se preparó el material de acuerdo a las instrucciones del fabricante ya descrita, y se colocó en la perforación condensando cuidadosamente hasta llenar completamente el conducto (Figura 3)

Después de 12 minutos de que el material haya fraguado, se colocó una obturación provisoria con cemento ionómero vítreo, se retiró el aislamiento y se tomó una radiografía de control. (Figura 4) Luego se le citó a la paciente a las 2 semanas para la valoración clínica y radiográfica de la pieza dentaria.

A los 10 meses se realizó la proservación, donde se observó que la pieza dentaria continuaba con su obturación provisoria y radiográficamente sin ningún cambio significativo en el tejido óseo periapical (Figura 5 y 6)

A los 12 meses se instaló un perno metálico y una corona ceramometálica en la cátedra de Rehabilitación Oral II, con lo que se finalizó el tratamiento. (Figura 7)

Se hará seguimiento al caso clínico con evaluaciones cada 6 meses.

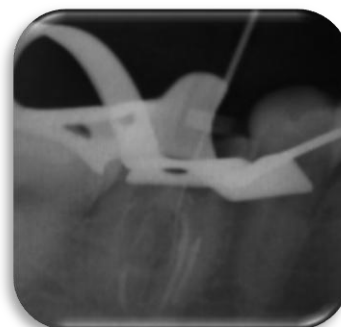

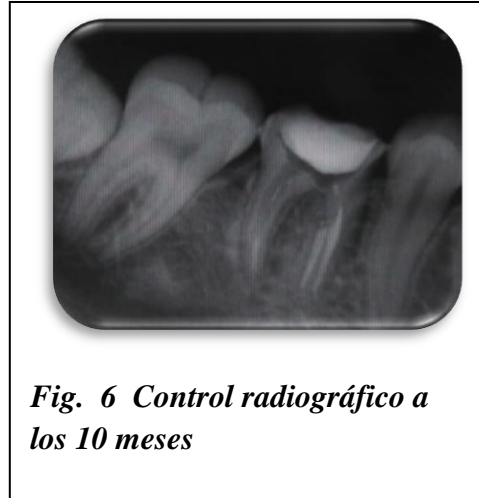
Fig. 2 Trayecto de la perforación



Fig. 3 Colocación del cemento

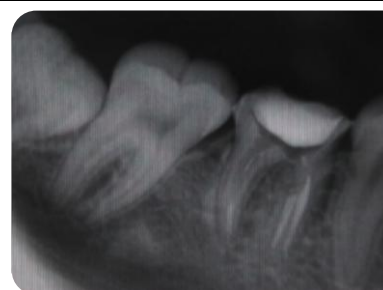
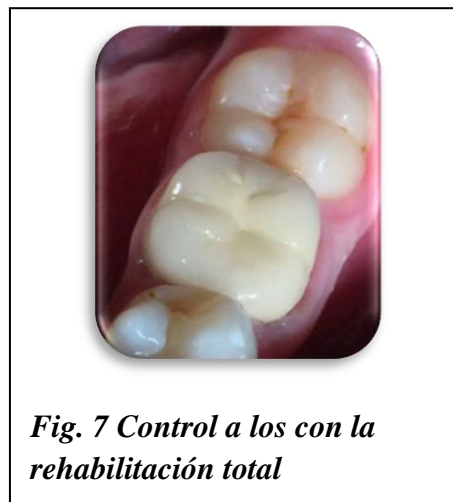
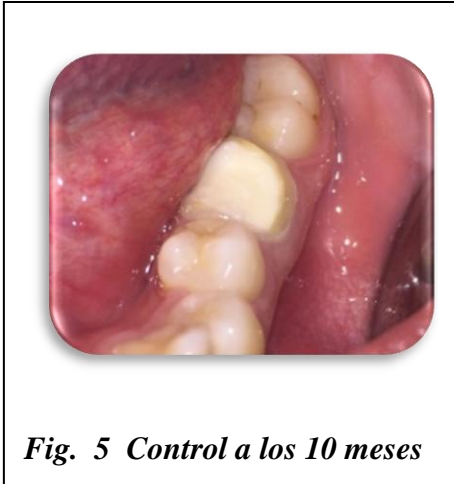Fig. 4 Control radiográfico



Discusión

Diferentes materiales han sido empleados como protectores pulpares, pero en busca de un cemento ideal se han creado nuevos materiales biocompatibles como el MTA y biodentine pertenecientes a los cementos de silicato de calcio, este último gradualmente se ha convertido en el material de elección para la reparación desmineralizaciones profundas, perforaciones radiculares y de piso pulpar.^{1,2,3 y 4}

Investigaciones demostraron que el MTA⁴ mantiene excelentes propiedades de sellado, en comparación con el BIODENTINE, que es un cemento de silicato de

calcio que forma parte de un nuevo enfoque, que trata de simplificar los procedimientos clínicos. Su formulación de capsula pre dosificada mejora en gran medida las propiedades físicas del material siendo más fácil de usar. Sharad R. kokate y Ajinkia M. Pawar⁷ realizaron un estudio comparativo entre MTA, cemento de ionómero de vidrio y Biodentine en el cual evaluaron el selle marginal de los mismos, encontrando que todos los materiales presentan algún grado de micro filtración, pero en menor porcentaje Biodentine (0,13 mm) el cual presento una diferencia significativa en comparación con el MTA (0,73 mm) y el IV (1, 49 mmm).⁷

Existe una gran similitud en los componentes químicos entre el MTA Angelus y el silicato tricálcico con excepción de los componentes químicos para proporcionarles radioopacidad, el tamaño y la forma del grano y en el caso de Biodentine el cloruro de calcio.⁸ El Biodentine es suficientemente estable, por esto puede usarse como base cavitaria, y obturaciones temporales, recubrimiento pulpar directo luego de una exposición pulpar por caries, recubrimiento pulpar directo luego de un traumatismo dentoalveolar, reparación de perforaciones en conductos radiculares o piso de cámara Pulpar, cirugía endodóntica retrógrada, pulpotomía en molares temporarios, apexifiación.³

Conclusión

En dos reportes de casos se muestran la preservación de la vitalidad pulpar y la ausencia de sintomatología clínica, después de un seguimiento de 9 y 10 meses en piezas dentarias permanentes cuyo diagnóstico fueron pulpitis reversibles. Luego de evaluar la pieza dentaria en 10 y 12 meses en el caso de la perforación radicular la proservación clínica y radiográfica ha dado resultados favorables debido a su alta propiedad mecánica y excelente biocompatibilidad del material.

Recomendaciones

Se sugiere:

- Informar al paciente que se deberá realizar un seguimiento del caso del cual deberá ser partícipe.
- El paciente deberá tener conciencia de la importancia de la restauración de la pieza dentaria en el momento que acepte el tratamiento.
- Tomar una mayor cantidad de datos del paciente, de modo a evitar dificultades en el momento de contactarlos para sus posteriores controles.

Referencias bibliográficas

1. Narváez S, Valerio A. Biodentine: Un Nuevo Material En Terapia Pulpar. Revista Javeriana. 2015 Vol 34, No 73
2. Dammaschke T. Biodentine™ a new bioactive cement for direct pulp capping. Biodentine Case Collection. N° 01. 2012 Numero 4-9.
3. Cedillo J, Cedillo E. Protocolo Clínico actual para restauraciones profundas. Revista ADM.
4. Citlalli A , Rodríguez R, Hernández G, García M. Análisis fisicoquímico del MTA Angelus y Biodentine. Revista Odontológica Mexicana.
5. Laborde JC, Cedrés C, Giani A. Una Nueva Alternativa Biocompatible: Biodentine. Actas Odontológicas revista De La Facultad de Odontología De La universidad Católica del Uruguay-2014, Volumen XI .Número 1. 11-17
6. Pelegri P. BIODENTINE – Eficaz tecnología en biosilicatos. Canal Abierto 2011; 24: 16 – 19.
7. María Eugenia Correa Terán.; Nicolás Castrillón Sarria. Comparación de micro filtración apico-coronal entre MTA y Biodentine en dientes unirradiculares. Revista OdontInvestigación -2015, Volumen 1, Número 1, 2-6
8. Acta Odontológica Venezolana Recubrimiento Pulpar Directo E Indirecto: Mantenimiento De La Vitalidad Pulpar > Volumen 49 N° 1 / 2011 >

9. Cedillo J, Espinosa R, Curiel R, Huerta. Nuevo Sustituto Bioactivo De La Dentina: Silicato Tricalcico Purificado. Revista De Operatoria Dental Y Biomateriales. Volumen II. Número 2. Mayo-Agosto 2013.
10. Subìa L, Peña M, Espinoza E. Uso de Biodentine y plasma rico en plaquetas como coadyuvante para regeneración ósea guiada en cirugía paraendodontica. Odontología Vol 17/Diciembre 2015
11. Montoya C, Ossa E. Composición química y micro estructura de la dentina de pacientes colombianos; Revista colombiana de materiales Nª PP 73-78